Ueber einen

pathologisch-anatomisch bemerkenswerten Fall

von

Carcinoma ventriculi.

Inaugural-Dissertation

zur

Erlangung der Doktorwürde

in der

Medizin, Chirurgie und Geburtshilfe

unter dem Präsidium

von

Dr. **Paul v. Baumgarten**
o. ö. Professor der pathologischen Anatomie und Vorstand des pathologischen Instituts an der Universität Tübingen

der medizinischen Fakultät in Tübingen

vorgelegt

von

Hans Koch
approb. Arzt aus Zwiefalten.

ACAD. LUGD. BAT. RIEL.

Tübingen.
Verlag von Franz Pietzcker.
1898.

Druck von E. Riecker's Buchdruckerei in Tübingen.

Am 22. Januar dieses Jahres kam ein Fall aus der chirurgischen Klinik im hiesigen pathologischen Institut zur Sektion, bei welchem sich als Nebenbefund eine sehr interessante Affektion des Magens vorfand. Ob diese bei Lebzeiten des Patienten jemals Beschwerden verursacht hat, konnte nicht sicher eruiert werden. Was erhoben werden konnte, ist kurz folgendes:

Joseph Stehle, Küfer, 72 Jahre alt, geboren und wohnhaft in Wiesensteig OA. Geislingen, wurde am 20. Jan. 1898 in die chirurgische Klinik aufgenommen. Der Grund dafür war folgender: Patient will schon viele Jahre einen Bruch gehabt haben. Derselbe sei stets zurückgegangen. Vor 10 Tagen dagegen sei der Bruch nicht mehr zurückgegangen, es seien auch keine Flatus mehr abgegangen. Der Arzt habe vor 3 Tagen die Hernie reponiert, jedoch sei sie am andern Tage wieder ausgetreten. Patient wurde deshalb in die Klinik geschickt.

Hier wurde folgender Status aufgenommen: Sehr schwacher, magerer Patient. Linksseitige Skrotalhernie von der Grösse einer halben Faust. Die Hernie lässt sich teilweise in die Bauchhöhle zurückbringen, der grössere Teil ist irreponibel. Das Abdomen ist etwas druckempfindlich. Das Rectum ist leer.

Sofort wird die Operation unter Infiltrationsanästhesie ausgeführt. Incision über der Hernie und Freilegen des Bruchsacks. Nach dessen Eröffnung fliesst eine grössere Menge einer mit Eiterflocken dicht besetzten Flüssigkeit ab. Es besteht freie Communikation mit der Bauchhöhle, keine Einklemmung. Bei der allgemeinen Peritonitis wird die Wunde einfach mit Jodoformgaze tamponiert, in die Bauchhöhle eine dicke Drainröhre gelegt und die Haut darüber mit einem Faden zusammengezogen. Feuchter Verband. Innerlich Opium. — Gegen Abend und in der folgenden Nacht nimmt Patient etwas Nahrung zu sich. Er klagt über keinerlei Beschwerden. Kein Erbrechen. Der Darm ist undurchgängig. Patient schläft sehr viel. Am 21. Januar ist Patient sehr kollabiert, er schläft den ganzen Tag. In der Nacht erfolgt der Exitus. — Die Temperatur betrug im Rectum gemessen am 20. abends 36,8° C., am 21. morgens 37,0° C.

Am 22. Januar vormittags wurde die Sektion vorgenommen und es liegt darüber folgendes, teilweise gekürztes Protokoll von Herrn Dr. Walz als Obducenten vor:

Aeussere Besichtigung: Stark abgemagerte Leiche eines alten Mannes. Kräftiger Knochenbau, schwache Mus-

kulatur. An den abhängigen Partien Totenflecke. Die linke Hälfte des Hodensacks ist bis zu Kindskopfgrösse aufgetrieben. Das Abdomen ist aufgetrieben. Vor dem Einschneiden in die Bauchhöhle wird eine Tasche gebildet und mit Wasser gefüllt. Beim Einstechen steigen keine Luftblasen auf.

Gehirn und Rückenmark: Im Subduralraum ist eine reichliche Menge klarer seröser Flüssigkeit, ebenso in den leicht erweiterten Seitenventrikeln. Gehirnsubstanz ödematös durchtränkt, sonst normal.

Herz und Blutgefässe: Herz von entsprechender Grösse, Muskulatur schlaff, Klappenapparat normal. Das Endocard der Aorta zeigt in der Umgebung der Klappen verfettete Stellen, im untern Teil der rechten Aortenklappe finden sich kalkige Einlagerungen.

Lungen und Halsorgane: Bei Eröffnung der Brusthöhle ziehen sich die Lungen mässig zurück, die stark geblähten Ränder berühren sich in der Mittellinie, die linke Lunge bedeckt den Herzbeutel zum grössten Teil.

In der linken Pleurahöhle befinden sich ausgedehnte, zum grössten Teil leicht lösliche Verwachsungen und etwa 120 ccm einer leicht getrübten Flüssigkeit. — In der rechten Pleurahöhle finden sich wenige schwer lösliche Verwachsungen und einige Kubikcentimeter derselben Flüssigkeit.

Auf beiden Unterlappen finden sich flächenhafte Auflagerungen fibröser Natur. Der untere Teil des linken Oberlappens zeigt ausserdem seine Pleura leicht getrübt. Bei beiden Lungen ergiesst sich auf Druck auf die Schnittfläche

reichliches schaumiges Oedem. Die Bronchialschleimhaut ist lebhaft gerötet.

Peritoneum und Milz: Nach Eröffnung der Bauchhöhle zeigt sich die Serosa der Därme matt getrübt, stellenweise stark injiciert und namentlich in den nach unten und hinten gelegenen Partien mit frischen eitrig fibrinösen Belägen bedeckt.

In der Bauchhöhle finden sich etwa 5 Esslöffel eitriger Flüssigkeit, kein Kotinhalt.

Die Därme sind grösstenteils durch leicht lösliche Adhäsionen mit einander verklebt. Sämtliche Därme sind stark meteoristisch gebläht.

Milz an normaler Stelle und von normaler Grösse. Sie ist mit einem fibrinös eitrigen Belag bedeckt, von braunroter Farbe und brüchiger Consistenz.

Zwerchfellstand links unterer Rand der 4., rechts oberer Rand der 5. Rippe.

Leber nach oben gedrängt.

Nebennieren, Nieren und Harnwege: Linke Niere von entsprechender Grösse. Das Nierenbecken ist bedeutend erweitert. Die Kapsel ist leicht abziehbar. Die rechte Niere zeigt keine Erweiterung des Nierenbeckens, einige kleine Cysten in der Oberfläche.

Blase stark gefüllt, ausgesprochene Balkenblase und Dilatation. Prostata vergrössert.

Magen und Darmkanal: Der Magen ist ausgedehnt, mit gelblichem, flüssigem Inhalt gefüllt. Das dem Pylorus zu gelegene Drittel der Magenschleimhaut ist mit dichten bis

1 cm langen polypösen Wucherungen bedeckt. Entsprechend der kleinen Curvatur findet sich nahe dem Pylorus ein über fünfmarkstückgrosses staffelförmiges Geschwür, ein kleineres weiter oben. An der grossen Curvatur am Fundus des Magens ist eine etwa 5 cm lange, 1 cm dicke markige Verdickung der Magenschleimhaut. — Im Omentum minus finden sich mehrere kirschkerngrosse Lymphdrüsen.

Der linke Leistenkanal ist für drei Finger bequem durchgängig. Eine Einschnürungsstelle lässt sich nicht finden. Den Inhalt des stark gefüllten Bruchsacks bildet die Flexura sigmoidea. Das abführende Stück ist durch den Mastdarm gebildet, welcher mit Kot gefüllt ist. Die im Bruchsack enthaltene Darmschlinge ist ebenfalls mit eitrig fibrinösem Belage bedeckt und an der Bruchstelle wie an den Berührungsstellen der einzelnen Windungen und mit dem Bruchsack durch unlösliche Stränge verwachsen.

Nirgends findet sich eine Perforationsstelle. Der Darm ist nirgends gangränös, stellenweise leicht zerreisslich. Das Mesenterium ist stark, teilweise eitrig infiltriert. Die Mesenterialdrüsen sind geschwollen.

Die Leber ist von normaler Grösse, deutlich acinöser Zeichnung, sehr brüchig.

Pankreas normal.

Bakteriologische Untersuchung: Im Eiter der Bauchhöhle finden sich sehr zahlreiche Streptokokken.

Die anatomische Diagnose lautet: Peritonitis purulenta, Lungenödem, Gehirnödem.

Nebenbefunde: Prostatahypertrophie, Balkenblase, linksseitige Hydronephrose. Chronischer (polypöser) Magenkatarrh mit Ulcera ventriculi (carcinoma?), hernia irreponibilis.

Es ist im vorhergehenden absichtlich auch scheinbar nicht Hiehergehöriges angeführt worden, da der vorliegende Fall einer Beleuchtung von verschiedenen Seiten wert erscheint.

Wie schon zu Eingang erwähnt, konnte nicht genauer ermittelt werden, ob Patient jemals über Magenbeschwerden geklagt hat. Fast möchte es mir scheinen, als ob dies nicht der Fall gewesen sei, denn es wird bei eingeklemmten Hernien doch wohl immer auch die Frage gestellt werden, ob kein Erbrechen vorhanden war. Hiebei wird ein Patient, der ein Magenleiden hat, von selbst darauf geführt, diesbezügliche Angaben zu machen. Ferner lässt sich für die Entscheidung dieser Frage auch die über den Operierten gemachte Bemerkung vom 20. Januar verwerten: »Gegen Abend und in der folgenden Nacht nimmt Patient etwas Nahrung zu sich. Er klagt keinerlei Beschwerden. Kein Erbrechen.« Dass überhaupt Störungen von seiten des Magens irgend einmal bestanden haben, wird man ja wohl ohne weiteres annehmen dürfen; immerhin aber scheinen sie für den Patienten nicht so belangreich gewesen zu sein, dass er sie für erwähnenswert gehalten hätte. Patient war jedenfalls Potator. Dafür spricht die Gastritis polyposa und der Beruf des Küfers. Da könnte man sich ja auch denken, dass der Mann etwaige Magenbeschwerden auf's Trinken zurückgeführt und sich deshalb über dieselben ausgeschwiegen habe. Aber alles in allem:

um ernstliche Beschwerden kann es sich doch kaum gehandelt haben und es wird somit der vorliegende Fall eine neue Illustration zu der öfter gemachten Erfahrung sein, dass sich am Sektionstische Magenerkrankungen finden, von denen man intra vitam keine Ahnung hatte. Dies ist bei der Grösse der pathologischen Veränderung immerhin bemerkenswert.

Auch wenn es sich um ein ausgesprochenes Magenleiden handelt, fällt es bekanntlich dem internen Kliniker oft noch sehr schwer, eine sichere Differenzialdiagnose zu stellen speziell zwischen Ulcus ventriculi simplex und Carcinoma ventriculi. Die Literatur weist nicht wenige Mitteilungen auf über Fälle, bei denen es zu Lebzeiten des Patienten nicht möglich war, eine bestimmte Diagnose zu stellen, oder wo geradezu eine falsche Diagnose gemacht wurde. Vergl. z. B. die im Jahr 1890 in Tübingen erschienene Dissertation von Eugen Kollmar.

Dafür, dass eine Strukturveränderung am Magen auch für den pathologischen Anatomen am makroskopischen Präparat noch Schwierigkeiten der Deutung machen kann, dürfte der vorliegende Fall ein Beleg sein.

Vergegenwärtigen wir uns zuerst noch einmal das makroskopische Bild des Magens, wie es sich im Spirituspräparat darbietet und wie es auch vom Zeichen wiedergegeben ist. Dabei möge vorausgeschickt werden, dass die Sektion seiner Zeit im Kurs von Studierenden gemacht wurde, und dass der Magen dabei nicht genau entsprechend dem Ansatze des grossen Netzes eröffnet wurde. Dies zum Verständnisse der Zeichnung.

Der Magen ist leicht dilatiert, der Pylorus erscheint nicht stenosiert. An der vordern Magenwand sitzt in der Pylorusgegend ein fast kreisrundes Geschwür mit zackigen Rändern etwa 3 cm von der Valvula pylori entfernt. Es hat ungefähr die Grösse eines Fünfmarkstückes und reicht bis zur kleinen Curvatur. Die Ränder fühlen sich nicht verhärtet an. Das Geschwür, das keinen terrassenförmigen Bau erkennen lässt, reicht bis in die Subumcosa. Die Aussenseite der Serosa ist glatt und zeigt keine Verdickung. Rings um das Geschwür herum finden sich in grosser Ausdehnung über die ganze Pars pylorica des Magens ausgebreitete Wucherungen der Schleimhaut. Es sind rundliche, flach aufsitzende polypenartige Bildungen, welche sich in annähernd radiär zum Geschwür angeordneten, teils kettenartigen, teils streifigen Zügen gruppieren und bis gegen 1 cm das Niveau der angrenzenden gesunden Schleimhaut überragen. Ihre Oberfläche erscheint überall glatt, d. h. nirgends ulceriert. Sie reichen von allen Seiten her bis dicht an das Geschwür heran. Etwa 7 cm weiter von diesem letzteren und 4 cm von den polypösen Wucherungen entfernt, findet sich in den inneren Schichten der Magenwand eine derbe erhabene Platte. Dieselbe hat ihren Sitz an der vorderen Magenwand und tangiert nach unten gerade die grosse Curvatur. Die Form ist annähernd die eines Rhombus mit den Seiten von 5 : 3 cm. Die Platte überragt die angrenzende normale Schleimhaut an der höchsten Stelle etwa um 7 mm, im Durchschnitt um 3 bis 4 mm. Ihre Ränder sind flach und grenzen sich überall deutlich gegen

die normale Schleimhaut ab.[1]) Die Serosa bietet an der Aussenseite der Platte keinerlei Abweichung von der übrigen Serosa. — Noch ist zu erwähnen ein kleineres Geschwür, das seinen Sitz hat an der kleinen Curvatur, 6 cm von dem ersterwähnten Geschwür entfernt. Es sitzt auf der durch die polypösen Wucherungen verdickten Schleimhaut, seine Ränder werden gebildet durch Bestandteile eben dieser Wucherungen. Es hat die Grösse etwa eines Einmarkstückes und hat seinen Sitz nur in der Mucosa, ist also ganz oberflächlich. Im übrigen verhält es sich ganz so, wie das grössere Geschwür. Was endlich die Lymphdrüsen des Magens anlangt, so erscheinen sämtliche im Präparat vorhandenen Drüsen nicht geschwellt oder hyperplastisch.

Mit was für einer Affektion des Magens haben wir es nun hier zu thun? Ist das grosse Geschwür ein gewöhnliches Ulcus ventriculi simplex? Daran wird man wohl kaum denken. Es sprechen dagegen die Form sowie die etwas rauhen und zackigen Ränder des Geschwürs. Mehr für sich hätte die Annahme, dass wir es mit einer Geschwürsbildung in Folge der Gastritis polyposa zu thun hätten, nach Analogie der bei Enteritis polyposa bisweilen vorkommenden Geschwüre. Immer-

---

1) In der Abbildung könnte es erscheinen, als ob gegen die Cardia hin die Platte einen ulcerösen Charakter hätte. Es rührt dies her von der vonseiten des Zeichners etwas missratenen Ergänzung des Defekts, der durch die Excision zwecks mikroskopischer Untersuchung gesetzt wurde. Von Haus aus war die Platte überall an ihrer Oberfläche ganz gleichmässig glatt.

hin spricht die Erfahrung nicht für das Vorkommen solcher »katarrhalischer« Geschwüre am Magen. An Carcinom wird man nicht ohne Weiteres denken. Es spricht dagegen die Flachheit der Ränder, welche keine Verdickung, keine »markige« Infiltration zeigen, ferner der Umstand, dass die Serosa keine Verdickungen aufweist, sowie, dass die benachbarten Drüsen nicht geschwellt erscheinen. Auch die Multiplicität der Geschwürsbildung stand der Annahme eines primären Magenkrebses im Wege. So wurde man auf fernerliegende Möglichkeiten hingelenkt. Es konnte sich eventuell um eine Geschwürsbildung in Folge einer spezifischen Bakterieninfektion handeln. Milzbrand und Tuberkulose kämen hier vorzugsweise in Betracht. Aber auch an Syphilis war zu denken. Weiterhin standen noch die eigentümlichen Fälle von »bacillärer Nekrose« des Magens (Nasse) zur Diskussion. Gegen Milzbrand, Syphilis und Tuberkulose sprach der Mangel entsprechender Prozesse an anderen Stellen des Körpers; auch das anatomische Bild der Geschwüre deckte sich nicht mit den bekannten Erscheinungen tuberkulöser, syphilitischer oder milzbrandiger Schleimhautulcerationen. Auch die Annahme einer »bacillären Nekrose« war nicht acceptabel, weil nichts dafür sprach, dass sich die Geschwüre aus »Nekrosen« entwickelt hätten. Schliesslich war noch folgende Aetiologie der Geschwürsbildung denkbar: Das Sektionsprotokoll berichtet über eine diffuse eitrige Peritonitis, bei der keine Darmperforation vorhanden war, und aus dem Operationsbericht wissen wir, dass diese Peritonitis schon vor Eröffnung der Bauchhöhle

bestand. Patient hatte dabei nicht einmal Fieber. Man könnte hier also vielleicht an eine schleichende Infektion mit pyogenen Kokken denken, die mit der incarcerierten Hernie zusammenhing. Doch ist über das Vorkommen »septischer« Geschwüre im Magen so gut wie nichts bekannt.

Aus dem Gesagten ergiebt sich, dass die Frage nach der Art der Magenaffektion makroskopisch nicht gelöst werden konnte, sondern dass man nur von der mikroskopischen Untersuchung eine Aufklärung erwarten durfte.

Zu diesem Zwecke wurden ausgeschnitten ein Stück aus dem grossen Geschwür, eines aus der Platte, ferner eine der polypösen Wucherungen und die grösste der vorhandenen Lymphdrüsen. Die Stücke wurden in Paraffin eingebettet, geschnitten und mit Boraxpicrocarmin gefärbt. Das Mikroskop gab folgenden Aufschluss:

Die Geschwürsstelle zeigte das Bild eines Cylinderepithelkrebses, eines Adenocarcinoms, mit allen typischen Eigenschaften desselben. Besonders in den tieferen Abschnitten zeigt sich ein deutlicher drüsenartiger Bau, indem Cylinderzellen in regelmässiger Weise tubuläre Hohlräume auskleiden. Die Krebsnester finden sich in Rand und Grund des Geschwürs und reichen bis tief in die Muskularis hinein.

In der »Platte« bemerkt man unter dem Mikroskop eine dichte Infiltration des Gewebes mit kleinen Rundzellen, die ihren Sitz hauptsächlich in der Submucosa hat, aber zum Teil unter Durchbrechung der Muscularis Mucosae in die Mucosa eindringt, so dass stellenweise Mucosa und Submucosa

vollständig in der Wucherung aufgegangen sind. Das Bild der kleinzelligen Wucherung unterscheidet sich zunächst nicht von dem Bilde einer chronisch entzündlichen Infiltration, resp. Wucherung oder von einem kleinzelligen »Sarkom.« Bei starker Vergrösserung und bei sehr feinen Schnitten zeigen sich indessen in dieser kleinzelligen Wucherung epitheloide Zellen von rundlich-kubischer Form, die zum Teil regellos gelagert, zum Teil aber in scharf abgegrenzten Epithelzellennestern angeordnet sind. Wir haben es also hier mit einem beginnenden Carcinom zu thun.

Die Untersuchung der polypösen Exkrescenz ergiebt, dass es sich um eine einfache Gastritis chronica proliferans handelt. Die Submucosa zeigt ganz normale Gewebsstruktur, nur die Schleimhaut ist verdickt durch Hypertrophie (Verlängerung) der Drüsen und kleinzellige Wucherung des intertubulären Bindegewebes.

Das Gewebe der Lymphdrüse bietet in der Hauptsache die normale Structur dar; stellenweise aber zeigt sich ein Gewebe ganz ähnlich dem in der »Platte«; nur ist die Anordnung der neugebildeten Epitheloidzellen zu Nestern nicht so ausgesprochen.

In dem vorliegenden Falle haben wir also die Seltenheit einer primär multipeln Eruption oder Anlage von Carcinom im Magen, die drei Anlagen allerdings nicht gleichweit in der Entwicklung fortgeschritten, sondern graduell abgestuft in der Weise, dass das grössere Geschwür die älteste, das kleinere Geschwür das jüngere, die Platte die jüngste Eruption darstellt.

Dass es sich um primär entstandene und nicht um secundäre Carcinome handelt, ist unzweifelhaft, da nirgends sonst im Körper ein Carcinom vorhanden war. Dass primär multiple Carcinome der Magenwand vorlagen, wird durch das anatomische Bild der Affection fast zur Gewissheit erhoben. A priori wäre ja die Möglichkeit gegeben, dass nur einer der drei Herde, nämlich das grössere Geschwür, primär wäre, während das kleinere Geschwür und die Platte Metastasen des erstgenannten darstellten. Aber die Lokalisation der letztgenannten Eruptionen stimmt mit dieser Deutung absolut nicht überein. Metastasen können nur auf den Wegen der präformierten Lymph- oder Blutbahnen stattfinden. Bekanntlich laufen die Lymph- und Blutgefässe annähernd zirkulär um den Magen. Ausserdem bestehen Stromverbindungen zwischen den hoch- und tiefliegenden Lymph- und Blutgefässen. Die in Rede stehenden Eruptionen aber liegen aufwärts (cardiawärts) in gleicher Höhe (in den oberen Schichten der Magenwand), wie das grössere Geschwür, also abseits von jeder Stromrichtung. Sie können also nicht wohl Metastasen sein, sondern müssen auf primär multipler Anlage beruhen. Dadurch erhält aber unser Fall eine ganz besondere Physiognomie, wie sie in der Geschichte des Magencarcinoms kaum beschrieben sein dürfte.

Abgesehen von dieser Eigentümlichkeit ist unser Fall auch sonst noch von den typischen Bildern des Magenkrebses vielfach abweichend. Wir haben ganz flache Geschwüre umgeben von polypösen Wucherungen, nichts von jenen

fungösen Knoten, nichts von jenen wallartigen Rändern, welche sonst für die weichen Formen des Magenkrebses (»Cylinderepithelkrebse«) so charakteristisch sind.

Der vorliegende Fall stellt also eine sehr ungewöhnliche atypische Form des Magenkrebses dar und ist in histologischer Hinsicht auch noch dadurch besonders interessant, dass in der jüngsten Eruptionsstufe des primär multiplen Krebses die spezifische Krebsstruktur noch sehr wenig differenziert war, so dass nur mittels sehr genauer Untersuchung an sehr feinen Schnitten die krebsige Natur der Wucherung erkannt werden konnte, während bei oberflächlicher Untersuchung eine granulationsartige oder sarkomartige Wucherung vorzuliegen schien. Es dürfte nicht zu gewagt sein, die Vermutung auszusprechen, dass manche sogenannte »Sarkome« der Magenwand nichts anderes als solche histologisch noch wenig differenzierte Krebse waren. Nach Prof. Baumgarten sind die eigentlichen Sarkome, wenn sie überhaupt primär im Magen vorkommen, jedenfalls daselbst äusserst seltene Erscheinungen.

Die Gastritis polyposa dürfte wohl einen rein accidentellen Befund darstellen; denn es ist nicht bekannt, dass Carcinome sekundär Gastritis polyposa hervorrufen und ebensowenig, dass Gastritis polyposa zur Entwicklung von Carcinomen disponiert, während die Gastritis polyposa an und für sich gar nicht selten in ganz derselben Weise entwickelt, wie in unserem Falle, im Magen auftritt. Die ihrem Entstehen am häufigsten Vorschub leistende Aetiologie, der

Abusus spirituosorum, ist ja auch in unserem Falle sehr wahrscheinlich.

Gerade das selten beobachtete Zusammenvorkommen von Carcinom mit Gastritis polyposa gab aber dem makroskopischen Bilde der vorliegenden Erkrankung ein eigentümliches Gepräge und trug wesentlich dazu bei, die makroskopische Deutung der Affektion zu erschweren.

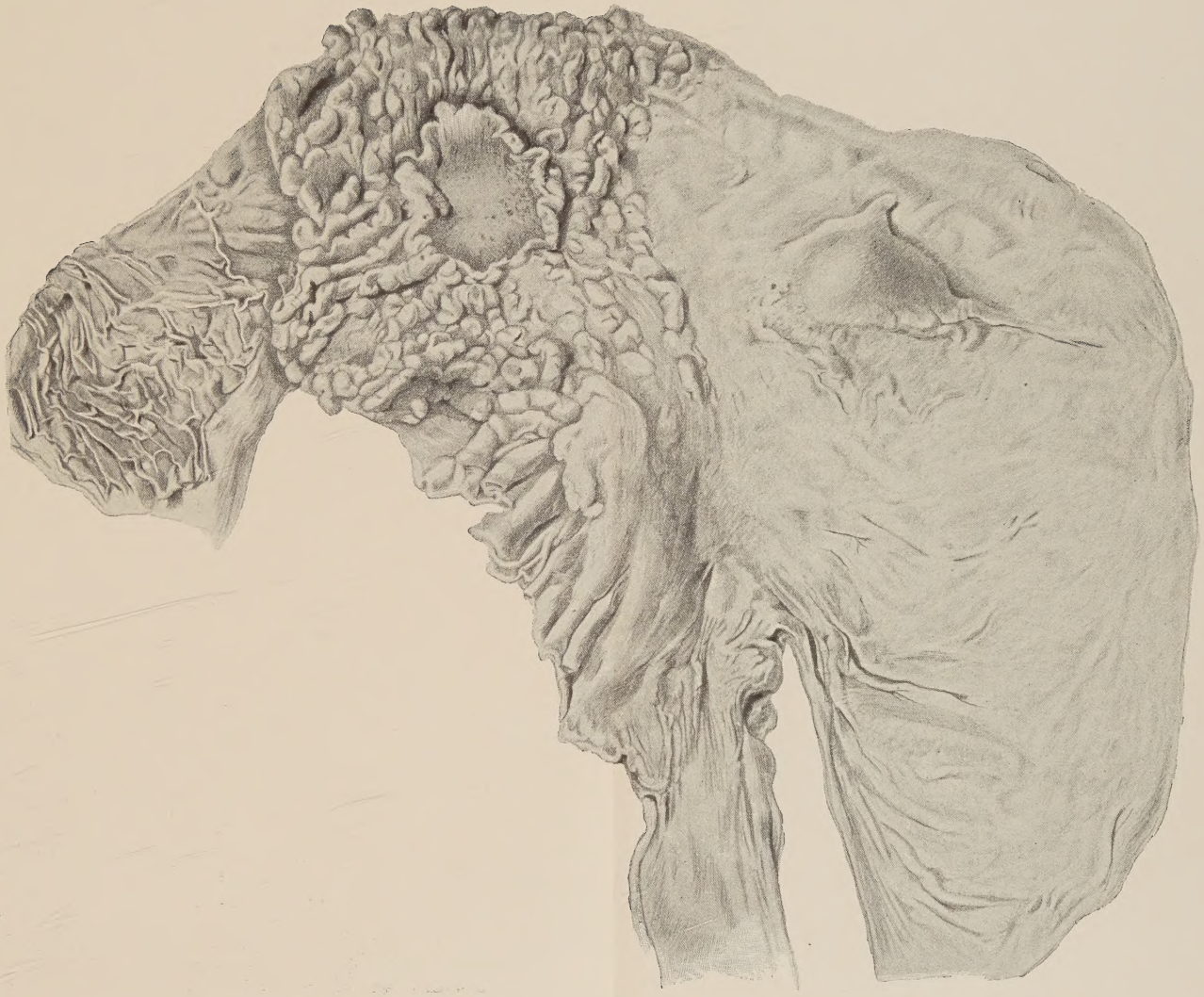

Es ist mir Bedürfnis, am Schlusse dieser Arbeit meinem hochverehrten Lehrer, Herrn Professor Dr. v. Baumgarten meinen aufrichtigen Dank auszusprechen für die gütige Ueberlassung des Materials sowie für die mancherlei Unterstützung, die ich von seiner Seite bei der Ausarbeitung dieses Falles erfahren durfte.